

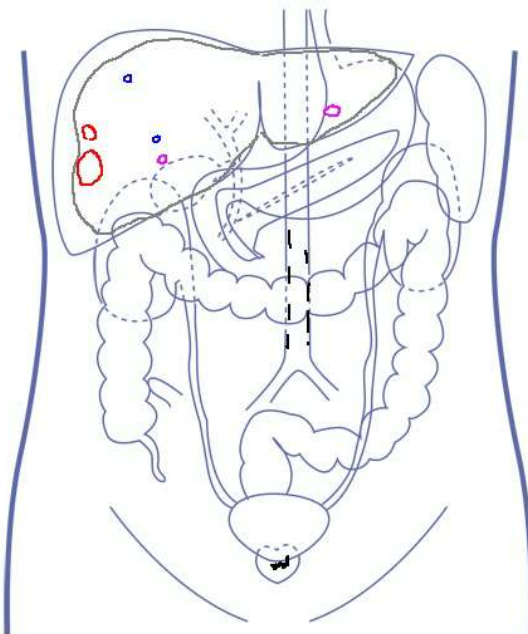
患者ID	0001		
患者名	広島 太郎 様		
生年月日	昭和○年○月○日	50才	男

検査日	○年○月○日
検査	US

目的・臨床情報

B型慢性肝炎精査

所見



肝;サイズやや小さめ 尾状葉はやや大きい、  
 肝内エコー やや不均一 肝縁は鈍化  
 脂肪肝所見なし、ATI:0.40-0.58  
 SWE:Mean 1.67 (F1-F2)  
 S7 低エコー腫瘤 24×23mm 血流シグナル+(要精査)  
 S7 高エコー腫瘤疑い 11×10mm  
 S3 低エコー域 10×9mm 境界不明瞭 血流-  
 S5 低エコー域 6×5mm 境界不明瞭 血流-  
 嚢胞数個 S8 S5など  
 胆嚢;結石、ポリープなし  
 総胆管;拡張なし  
 膵臓;異常なし  
 脾臓;脾腫なし  
 腎臓;異常なし  
 膀胱;異常なし  
 前立腺;結石+  
 腹部大動脈:AAA(腹部大動脈瘤)なし プラーク+

インプレッション

慢性肝障害疑い 肝内SOL(要精査) 肝嚢胞 前立腺結石 腹部大動脈に動脈硬化性変化

## 画像

